

ZACHTE CONTACTLENZEN VEILIG GEBRUIKEN

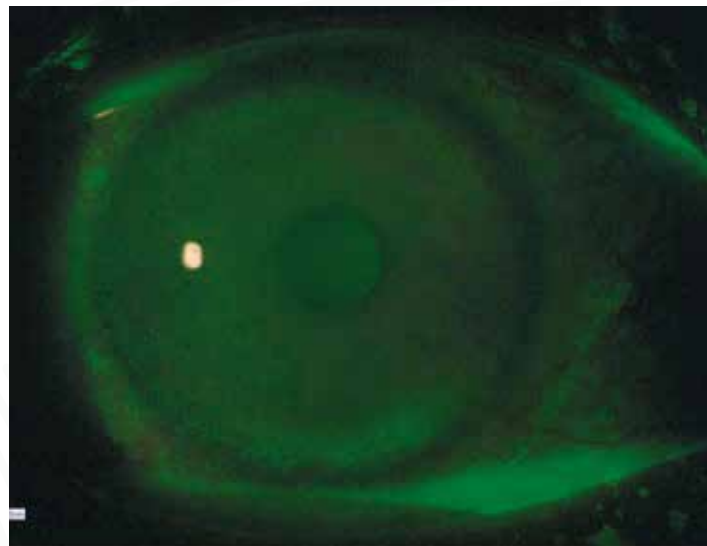
Marleen Lemlijn-Snoeck, Oculenti, Maastricht

INTRODUCTIE

Corneale staining bij zachte contactlenzen kan worden veroorzaakt door conserveermiddelen in contactlensvloeistoffen. Sommige vloeistoffen hebben een hogere toxiciteit op het cornea epitheel, die nog versterkt kan worden door het type materiaal waar de contactlens van is gemaakt (zie www.staininggrid.com). In de helft van de gevallen is een toxische reactie asymptomatisch¹. De kans op een corneaal infiltraat is in die gevallen 3x hoger². De contactlensgebruiker zal moeten begrijpen, dat niet zomaar andere vloeistoffen gebruikt kunnen worden³. Bij een contactlenscontrole wordt altijd gekeken naar een eventuele toxische reactie van de cornea⁴.

VOORGESCHIEDENIS

Een 56-jarige vrouw draagt reeds 25 jaar succesvol zachte contactlenzen. In het verleden zijn er wel klachten geweest. Zij heeft eerder een toxische reactie gehad op een contactlensvloeistof. Ze gebruikt nu Optifree Replenish, een alles-in-een vloeistof, die ze elders heeft aangeschaft. Nu, bij de controle, zijn beide ogen erg rood en de oogleden gezwollen. De contactlenzen dragen minder comfortabel, waarbij het rechteroog meer klachten geeft dan het linker. Er komt geen vuil uit het oog en de klachten nemen af naarmate de contactlenzen langer uit zijn. Op het moment van controle draagt zij de contactlenzen niet.



LITERATUURLIJST

1. Contact lens-related adverse events and the silicone hydrogel lenses and daily wear care system used; Arch Ophthalmol. 2009 Dec;127(12):1616-23, Carnt NA et al
2. Solution toxicity in soft contact lens daily wear is associated with corneal inflammation; Optom Vis Sci. 2007 apr;84(4):309-15, Carnt NA et al
3. Improving contact lens compliance by explaining the benefits of compliant behaviours; Cont Lens Anterior Eye. 2011 Oct;34(5):249-52, Mc Monnies CW.
4. How optometrists record corneal staining; Clin Exp Optom. 2011 Jan;94(1):82-6, Efron N

SUBJECTIEVE EN OBJECTIEVE BEVINDINGEN

	Visus	Sterkte	Type contactlens
OD	1,0	S-1,75	Sferische silicone hydrogel
OS	1,0	S-4,50 C-1,75 as 50	Torische hydrogel

Spleetlamponderzoek laat bulbaire conjunctivale roodheid zien graad 3 (Efron grading scales for contact lens complications). Er is ook tarsale roodheid te zien na omklappen van het bovenste ooglid (graad 2) en met fluoresceïne is er corneale staining te zien graad 4 over het gehele corneaoppervlak. Het advies is om de contactlenzen nog minimaal een week uit te laten zodat het oog weer rustig wordt. Hierna kan opnieuw worden gestart met nieuwe contactlenzen in combinatie met een andere contactlensvloeistof.

1e contactlenscontrole

Na een week is de staining en de roodheid van de ogen verdwenen. Besloten wordt, om de contactlenzen weer te gaan dragen. Het lenstype wordt niet gewijzigd. Geadviseerd wordt om een 1-fase waterstofperoxide systeem te gebruiken. Neutralisatie van de waterstofperoxide wordt gerealiseerd door een tablet, die deze vloeistof omzet naar een zoutoplossing 0,7%.

2e contactlenscontrole:

Na 2 weken volgt opnieuw een controle. Er zijn geen klachten meer. De lenzen zitten weer comfortabel en de roodheid van de ogen is niet meer teruggekeerd.

Spleetlamponderzoek laat een gave cornea zien. De visus is goed.

SAMENVATTING & DISCUSSIE

De roodheid en gezwollen oogleden bij deze patiënt wijzen mogelijk in de richting van een reactie op een contactlensvloeistof. Met fluoresceïne werd duidelijk de corneale staining zichtbaar, die over het gehele oppervlak verspreid zat. Ook de tarsale roodheid was een aanwijzing in de richting van een reactie op de vloeistof. In het verleden was ook al een vloeistofreactie gezien bij het gebruik van een 2-fase waterstofperoxidesysteem. Dit systeem bevatte een neutralisatievloeistof die geconserveerd was met thiomersal. Waarschijnlijk is deze patiënt gevoelig voor conserveermiddelen. Het gebruik van een waterstofperoxidesysteem met neutralisatieampullen kan soms onpraktisch worden ervaren, daarom werd gekozen voor een 1-fase systeem. Met een tabletje kan de vloeistof worden omgezet in een neutrale zoutoplossing. De contactlenzen kunnen nu weer gewoon comfortabel worden gedragen.

TAKE HOME MESSAGE

Toxische reacties van de cornea op conserveermiddelen in contactlensvloeistoffen leiden tot een verhoogd risico op een keratitis. Non-compliance van de contactlensgebruiker kan leiden tot het gebruik van verkeerde producten. Goede uitleg kan de compliance verbeteren en zo de veiligheid van het gebruik van zachte contactlenzen.